Дата исследования: 27.05.2026
Владелец: Ермаков А.А
Вид животного: кошка
Пациент: Мотя
Порода: метис
Пол: самка
Дата рождения/возраст: 4 года

МТ, кг: 3,3

ЭХОКАРДИОГРАФИЧЕСКОЕ ОБСЛЕДОВАНИЕ

Акустический доступ: удовлетворительный

ЧСС, уд.мин.: 139

Левое предсердие короткая ось, мм:11,6 не расширено
ЛП/АО короткая ось: 1,23(норма до 1.5)

Левый желудочек:
КДР, см: 1,45;
КСР, см: 0,7;
Фракция укорочения, %: 51 (норма > 25)
Межжелудочковая перегородка (диастола), мм: 4,0 не утолщена
Задняя стенка (диастола), мм: 3,6 не утолщена
КДО(Симпсон), мл: 2,5
КСО(Симпсон), мл: 0,6
Фракция выброса, %: 76 (норма > 40%)

ЛВ, мм: 2,2
ПВЛА, мм: 2,6
ЛВ/ПВЛА: 0,84 (норма 0.8-1.2)

Правое предсердие длинная ось, мм: 12,3 не расширено
Коллабирование КПВ сохранено (норма 50%)

Правый желудочек длинная ось, мм: 4,6 не расширен, свободная стенка (диастола), мм: 1,8 не утолщена

Аорта на уровне клапана, короткая ось, мм: 9,4;
скорость, м/с – 1,0 (норма 0.7-1.8)
Клапан аорты: не изменен
Регургитация не выявлена

ЛА, мм: 7,5 ; не расширена
ФК, мм: 7,9
ЛА/АО < 1
скорость, м/с – 0,8 (норма 0.7-1.8)
ЛГ по форме потока: нет
Регургитация не выявлена

Митральный клапан: не изменен,
регургитация не выявлена
Пик Е м/с – 0,74
Пик А м/с – 0,63
MAPSE, мм: 5,0 (норма кош. > 3.5)
E` 7,3
IVRT 49

Трикуспидальный клапан: не изменен,
регургитация не выявлена
TAPSE, мм: 7,0

Дефект межпредсердной перегородки: не выявлено
Дефект межжелудочковой перегородки: не выявлено
Перикард: не изменен, свободная жидкость в полости перикарда – не выявлена
Объемные образования: не выявлены
Зон асинергии не выявлено

ЗАКЛЮЧЕНИЕ:
геометрия камер сохранена
систолическая функция не нарушена
диастолическая дисфункция 0 класса
легочная гипертензия не выявлена
застой в МКК не выявлен
застой в БКК не выявлен
клапанный аппарат сердца не изменен

ПРОТОКОЛ ЭЛЕКТРОКАРДИОГРАФИЧЕСКОГО ОБСЛЕДОВАНИЯ

Положение животного: право-латеральное
Принимаемые препараты: нет
Скорость движения бумаги: 50мм/с
Калибровка: 10мм/мВ (нормы указаны для калибровки 10мм/мВ)

Ритм: не регулярный
ЧСС: 140 уд.мин (норма соб. 60-170уд.мин; кош. 140-220уд.мин)
Электрическая ось сердца: -60 (норма соб. +40+100; кош. 0+160)
Зубец P: 0,031с; 0,1мВ (норма соб.< 0.05с; кош. < 0.035с),
Та волна: не выявлена
Интервал PQ: 0,077с (норма соб. 0.06-0.13с; кош. 0.05-0.09с)
Комплекс QRS: 0,045с, QS-морфология, расширен (норма соб. < 0.07с, < 3.0мВ; кош. < 0.04с, < 0.9мВ)
Зубец R:- мВ
Зубец Q: -0,25мВ
Зубец S: -0,03мВ
Сегмент ST: не изменен -
Зубец T: 0,1мВ, положительный
Интервал QT: 0,18с (норма соб. 0.15-0.24с; кош. 0.16-0.22с),
QT/TQ: менее 1

Экстрасистолы за 3 мин не выявлены

ЗАКЛЮЧЕНИЕ:
Ритм синусовый
Дыхательная аритмия не выражена
Электрическая ось сердца отклонена вправо
Признаков нарушения ритма не выявлено

ДИАГНОЗ:
Предварительный: БПНПГ

Оценка анестезиологических рисков по гемодинамике: низкий риск

Рекомендован контроль по ЭХО + ЭКГ через 12 мес

Отсутствие противопоказаний со стороны сердечно-сосудистой системы не исключает развитие транзиторной кардиомиопатии у кошек, поэтому необходим контроль частоты дыхательных движений (ЧДД) в течение 21 дня после анестезии.
1 раз в день.
Когда животное спит, считать количество вдохов за минуту, записать в блокнот/телефон. Норма до 24 дыхательных движений. Если вы отмечаете рост ЧДД относительно индивидуальной нормы своего питомца уже несколько дней, но оно все еще до 24 дыхательных движений – запишитесь к лечащему кардиологу на ближайшую дату. От 27 дыхательных движений риск отека легких, требуется помощь специалиста. Незамедлительно обратитесь в клинику.

Если записи к вашему лечащему врачу нет, запишитесь к дежурному кардиологу.

Если состояние животного ухудшается (выраженная одышка и кашель, синий язык, слабость, отказ от еды, обмороки или резкое увеличение живота), а в клинике нет кардиолога, НЕ ждите! Обратитесь к дежурному терапевту с неотложным состоянием для определения в стационар и стабилизации состояния.

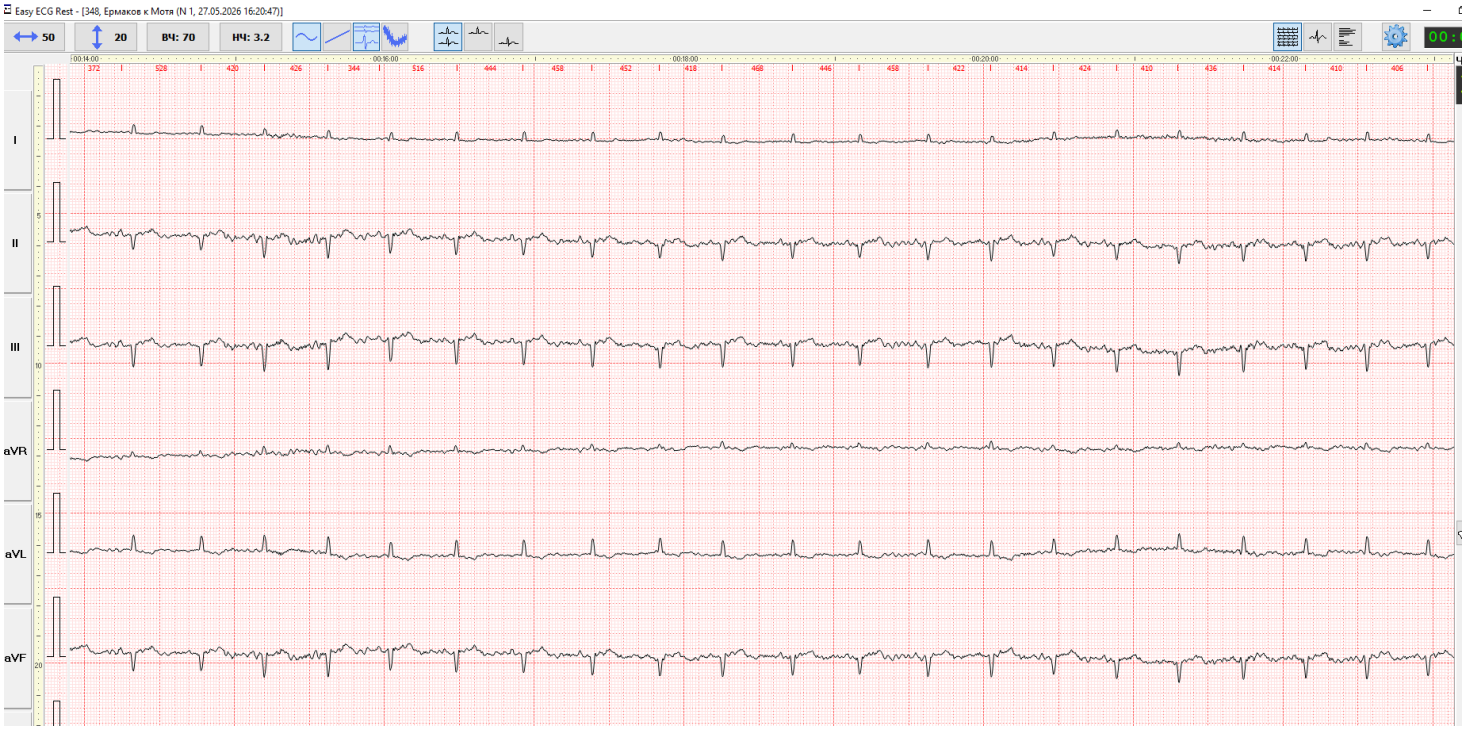
Easy ECG Rest - [348, Ермаков к Мотя (N 1, 27.05.2026 16:20:47)]
50
20
ВЧ: 70
НЧ: 3.2
00:14:00
00:16:00
00:18:00
00:20:00
00:22:00
I
II
III
aVR
aVL
aVF