ЗАКЛЮЧЕНИЕ ПО ЭХОКАРДИОГРАФИЧЕСКОМУ ИССЛЕДОВАНИЮ эхо

Mindrey Vetus7, фазированный педиатрический

Владелец: Клочкова Л.А

Вид: **собака**

кличка: ЛАНСИК порода: чихуа-хуа возраст, л: **9 лет**

140уд мин вес,кг: **3,3**

Левое предсердие, мм: (ДО) 16,1 не расширено

ЛП/Ао(до)= 1,533333333 ЛП(КО)= 14,5 ЛП/АО(КО)= 1,45

Правая ветвь легочной артерии, мм: 7,4

Легочная вена, мм: 2,9 расширена

Аорта, мм:до 10,5 ЛВ/ПВЛА= 0,39189189

АО,мм:КО 10

клапан: не изменены VmaxAo,ms: 0,84-1,24м/с

ствол: не изменен

регургитация на Ао: не выявлено IVRT,мс 32

Митральный клапан: умеренно уплотнен пролапя 3ст

ПикЕ, м/с: 0,48 ПикА, м/с: 0,83 Е/А= 0,57831325

Е' 0,062

Е/Е'= 7,741935484 регургитация на МК: 2,5м/с 6,9м/с 191ммРтСт

Левый желудочек: КДР,мм: 16,3 КСР, мм: 4,5

КДР норм: 1,14747837 КСР норм: 0,30710582

Фракция укорочение, %: 72,392638

МЖПд,мм: 4,2 ЗСЛЖ,мм: 4,2

КДО,мл

КСО,мл

ФВ,%симпс.: #ДЕЛ/0!

зон локального гипокинеза и асинергии не выявлено

Правое предсердие,мм: 12,8 не расширено

Трикуспидальный клапан: умеренно уплотнен и незначительно деформирован

ПикЕ, м/с: 0,41 ПикА, м/с: 0,83 Е/А= 0,4939759

TAPSE,mm: 8,7 регургитация на ТК: 1ст 1,3м/с

Правый желудочек: КДР,мм: 8,7

свободная стенка ПЖ,мм: 3,4 норма

Легочная артерия: ствол, мм: 11,2 КПВ4,5/9,4 не расширена сдение 52%

Створки клапана: не изменены в стволе поток ламинарный ЛА/АО=

Фиброзное кольцо, мм: 11,8 1,12

VmaxLA,ms: 0,68-0,9м/с АТ 52 ЕТ 172

регургитация на LA: 2ст 1,32-2,32м/с 7,35-21,5ммртст АТ/ЕТ= 0,302325581

Перикард: не изменен.

СВЖ в плевральной полости не выявлена.

ДМЖП, ДМПП, ОАП не выявлено В- линии сливныеп попаренхиме легких

Заключение: эндокардиоза МК -В1

Геомтерия правого предсердия левых камер сохранееа, смешанная гипертрофия ЛЖ

подозрение на начальную прекапилярную ЛЖ

застоя в ЛВ не выявлено. Расширение ПВЛА

ЗСН исключена. Наиболее вероятно НКОЛ/пневмония/коллапс трахеи и/или бронхов

начальная ЛГ прекапилярная

ветмедин 0,25мг на кг каждые 12 - постоянно

лечание респараторной патологии - через 3-5 дней скрининг по ЛГ- возможно назначение силденафила

дата: 10/12/2025г ветеринарный врач- кардиолог: Максимович Е.В.

ЗАКЛЮЧЕНИЕ
ПО ЭЛЕКТРОКАРДИОГРАФИИЧЕСКОМУ ИССЛЕДОВАНИЮ

Владелец: Клочкова Л.А

Вид: **собака** порода: чихуа-хуа возраст, л: **9 лет**

кличка: ЛАНСИК вес,кг: **3,3**

Ритм:	синусовый, циклично не регулярный				
ЧСС(средн):	140	уд/мин		ЭОС:	120+
	интервал,мс	Апплитуда,mV	описание		
P	40	0,45	синусовый		
PQ	80				
R		0,9			
QRS	40		узкий		
S			не выражена		
ST			не изменен		
Ta			не выражена		
T		0,2			
Q		0,1			

Экстрасистолы: не выявлены за 3мин

Заключение: Ритм синусовый, циклично не регулярный

ЧСС140 уд мин. ЭОС не отклонена

Признаки нарушения ритма: не выявлены

Признаки нарушения проводимости: не выявлены

Правограмма связана с гипертрофией ПЖ

дата: 10/12/2025г исследование провел: **ветврач Максимович Е.Б.**

Индивидуальный предприниматель Шевченко Илья Александрович ИНН 290903528109 ОГРНИП 317746003978441 * 125281 Москва Изумрудная д.3 стр.3 * ВЕТЕРИНАРНАЯ КЛИНИКА Спектр-Вет

ATES Medica soft

119, Клочкова с Лансик чихуа-хуа

Easy ECG Rest

www.atesmedica.ru

10.12.2025 15:50:54

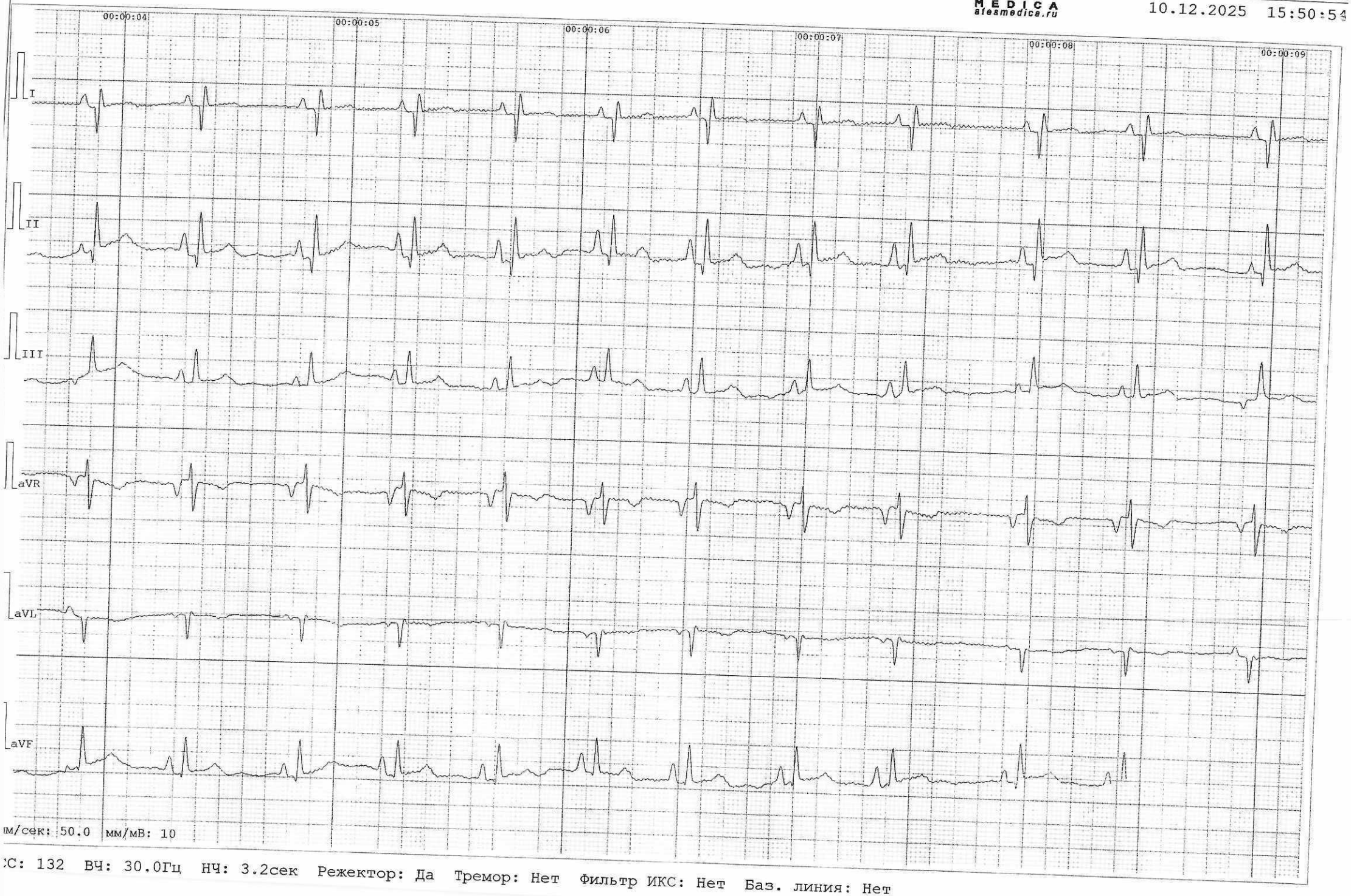

ЧС: 132 ВЧ: 30.0Гц НЧ: 3.2сек Режектор: Да Тремор: Нет Фильтр ИКС: Нет Баз. линия: Нет