Владелец: Лаврова

Животное: с Алекс, 14 лет
йорк

Дата: 4.11.24

Протокол эхокардиографического исследования

Вес 3,6 кг ЧСС 130 уд/мин АД 172/113(132

Правая парастернальная проекция длинная ось

Левое предсердие 23 мм Правое предсердие 14,1 мм

Аорта 14,3 мм ЛП:Ао 1,6084

Клапаны аорты: не изменены

МЖПд 6,3 мм

ЗСЛЖд 5,8 мм

КСРн 0,792531

КДР 22 мм КСР 11,2 мм FS 49,0909 % КДРн 1,517382

Правый желудочек 8,4 мм ЗСПЖ 2,6 мм

ЛВ 4,2 ПВЛА 4,3 ЛВ:ПВЛА 0,97674

Каудальная полая вена мм на вдохе мм

Правая парастернальная проекция короткая ось

ФКЛА 14 мм

ЛА 13,2 мм не расширена (Ао 13,4 мм)

Vmax ЛА 0,62 м/с ЛГ по форме потока нет

АТ 80 мс ЕТ 176 мс АТ:ЕТ 0,45455

Левая сторона

Митральный клапан: уплотнен, деформир Vmax 5,5 м/с

МК рег. 2 ст. Пик Е: 0,6 Пик А: 0,9 Е:А 0,66667

Диастола: наруш IVRT 64 мс Dte E:IVRT 0,9375

Класс диастолической дисфункции: 1

Трикуспидальный клапан: уплотнен, деформир

ТК рег. 0 ст. Vmax м/с

Аорта, Vmax 0,9 м/с

Общая сократительная способность:
сохранена

Зоны асинергии:
не выявлены

Дефекты перегородок:
не выявлены

Перикард:
не расширен

Комментарии:

Заключение: без отрицательной динамики с предыдущего исследования (эндокардиоз стадии предрасположенность), камеры не расширены, сиистолическая функция ЛЖ сохранена, ДД 1 кл, застоя в МКК не выявлено, признаков ЛГ не выявлено. Контроль кардиолога через 1 г. Дома - увлажнитель воздуха, батареи завешивать мокрыми тряпками, проветривать. Если нет динамики - БАЛ, КТ (ветсити).

ИП Шилкин Алексей Германович
Ветеринарная клиника
«Эскулап»
Староватутинский проезд
д.12, стр. 2
Тел. +7(495)788 73 71

Ветеринарный врач: Ткаченко А.К.

Протокол электрокардиографического обследования от 4.11.24

Владелец: Лаврова

Животное: с Алекс, 14 лет. йорк

параметр	результат	Референсный интервал Собаки	Кошки
Зубец Р Амплитуда Продолжительность ЭОС	 **0,3** **35**	 ≤0,4 мВ ≤40 мсек (50 для гигантских пород) От -18 до +90	≤0,2 мВ ≤35 мсек От 0 до +90
Интервал P-Q	**70**	60-130 мсек (0,06-0,13 сек)	50-90 мсек
QRS комплекс Амплитуда R Продолжительность ЭОС Отклонение ЭОС вправо Отклонение ЭОС влево	 **1,1** **40** **+40**	 ≤2,5 мВ, для гигантских ≤3мВ ≤70 мсек (0,07 сек) От +40 до +100 От +100 до – 80 по часовой От +40 до -60 против часовой	 ≤0,9 мВ ≤40 мсек От 0 до 160 От +160 до -80 От 0 до -60
Точка J и сегмент S-T	**изоэлектр**	Изоэлектричен Элевация/депрессия>0,2 мВ	Изоэлектричен
Интервал Q-T	**180**	150-240 мсек	70-200 мсек
Зубец Т Амплитуда ЭОС	 **0,15**	 ≤0,5 мВ От -45 до -147	 ≤0,3 мВ

Заключение: ритм синусовый, ЧСс 130 уд/мин, ЭОС + 40 (нормограмма), нарушений ритма и проводимости не выявлено.

Шилкин Алексей Германович
Ветеринарная клиника
«Эскулап»
Староватутинский проезд
д.12, стр. 2
Тел. +7(495)788 73 71

Ветеринарный врач Ткаченко А.К.

Поли-Спектр.NET © Нейро
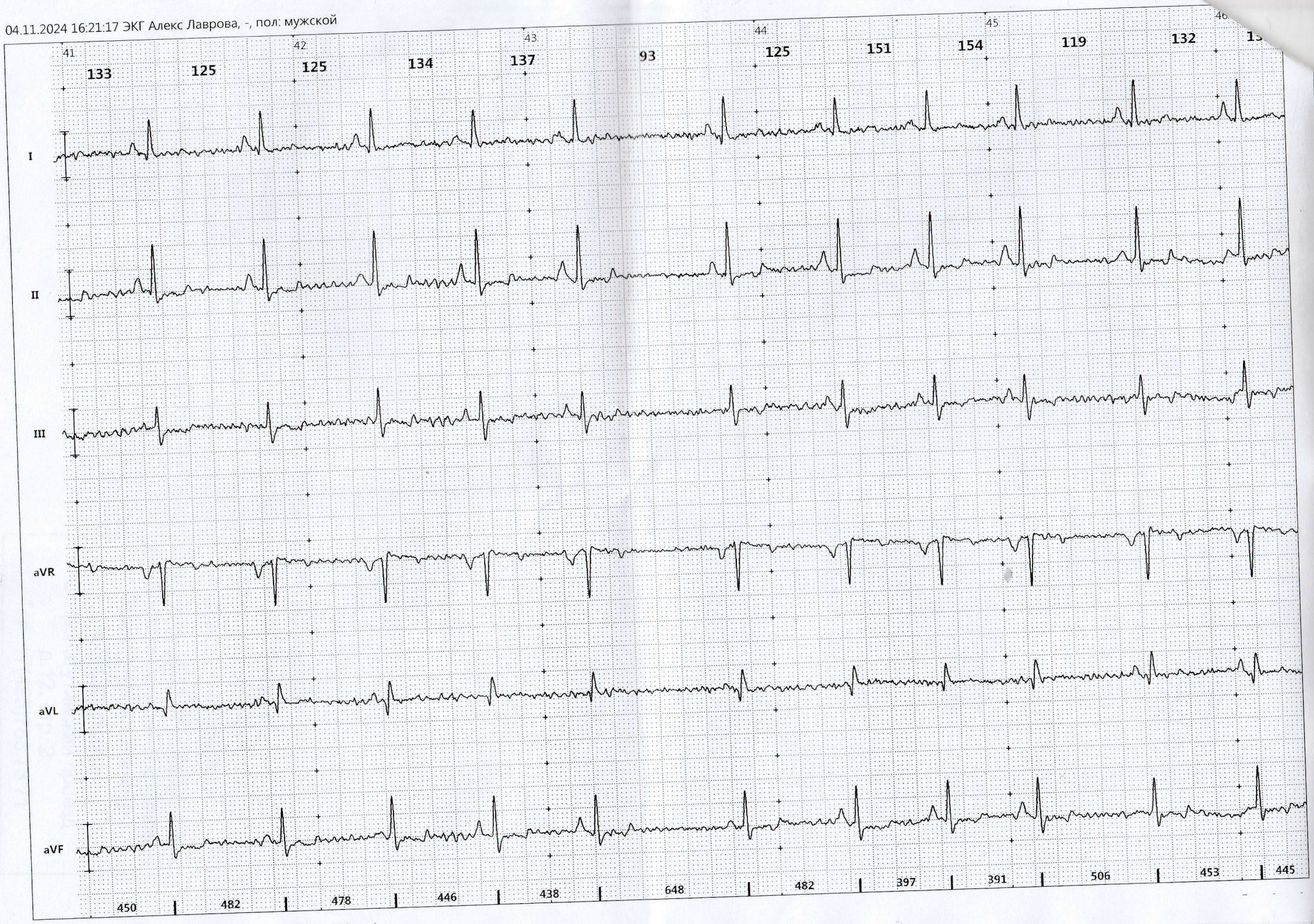
04.11.2024 16:21:17 ЭКГ Алекс Лаврова, -, пол: мужской