Ветеринарный центр патоморфологии «CITO»
Московская область, Красногорск, ул. Дачная, 11а, пом.14/16
vet.pathologycito@gmail.com
тел. +7 499 714 66 69

РЕЗУЛЬТАТ ГИСТОЛОГИЧЕСКОГО ИССЛЕДОВАНИЯ

Номер случая:	CPV031	Статус исследования:	Выполнен
Владелец:	Лапшин Д.В.	Образец взят:	31/07/2024
Пациент:	Эрика	Образец получен:	31/07/2024
Вид животного:	Собака	Ветеринарный врач:	Орлов А.А.
Порода:	Лабрадор-ретривер	Клиника:	СпектрВет
Пол:	Самка	Адрес:	
Кастрация:	Нет	Эл.почта:	info1@spektrvet.ru
Возраст:	14 лет	Телефон:	

КЛИНИЧЕСКИЕ ДАННЫЕ:

Н/о в области 5го пальца на ЛГК 3 см х 2 см. 19.06.2024. Обращение к онкологу по поводу н/о 5го пальца на ЛГК, жалоб на общее состояние нет. Проведение рентгена, ТИАБ, назначение а/б терапии. 29.07.2024. Обращение к хирургу. Опухоль 5го пальца на ЛГК в стадии распада, дефект кожи на плантарной поверхности. Воспаление кожи межпальцевого пространства. Жалоб на общее состояние нет. Назначение а/б, подготовка к операции. 31.07.2024. Оперативное вмешательство по поводу экзартикуляции фаланги 5го пальца с последующим гист. исследованием. РГ: увеличение мягких тканей в области 5го пальца ЛГК , видимых признаков остеодеструкции не визуализируется. Цитология: нейтрофильное бактериальное воспаление, присутствуют признаки реактивной фиброплазии, контаминация кровью. Нельзя исключить опухоль мезенхимального происхождения.

ОПИСАНИЕ:

В исследованном препарате определяются фрагменты интрадермального новообразования, состоящего из тубулоподобных и железистоподобных структур, образованных атипичными эпителиальными клетками с умеренно выраженными признаками полиморфизма и анизоцитоза. Клетки имеют овоидные ядра, с неровным контуром кариолеммы, в которых определяется неравномерно распределенный грубо дисперсный хроматин и чаще 1-3 крупных нуклеолы. Цитоплазма умеренная, оксифильная, видимых включений не содержит. Выявляются фокусы опухолевой ткани с признаками плоскоклеточной дифференциации. Строма опухоли обильная, фиброзная, диффузно инфильтрирована лимфоцитами, гистиоцитами, плазматическими клетками и большим количеством полиморфноядерных нейтрофилов. Фигуры митоза встречаются в количестве 9 на 10 активных полей зрения при ув. х 400(2,37 мм2). В ткани опухоли множественные фокусы некроза, выявляются скопления микробного детрита.

МОРФОЛОГИЧЕСКИЙ ДИАГНОЗ:

Морфологическая картина наиболее соответствует апокриновой протоковой карциноме кожи

с очагами плоскоклеточной дифференциации, умеренно дифференцированной(G2), с реактивной фиброплазией, признаками деструкции и выраженного пиогранулематозного воспаления.

КОММЕНТАРИИ:

Апокриновая протоковая карцинома - злокачественное новообразование эпителиального происхождения, происходящее из секреторного эпителия апокриновых желез. Воспалительные карциномы имеют более агрессивное биологическое поведение, склонны к более быстрому росту и метастазированию. Основной метод лечение радикальное хирургическое иссечение.

Subramanian, Subapriya & Natesan, Pazhanivel & Ramesh, s & Ali, Mohammed & Sumathi, D. & M., Bhavani & Bascal, Reeta & Vairamuthu, S. (2021). Gross, cytological, histopathological and Ultrastructural features of canine sweat gland adenocarcinoma: A case report.

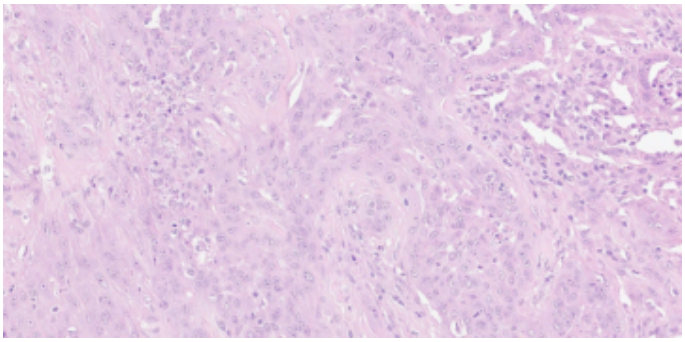 клеточный компонент опухоли	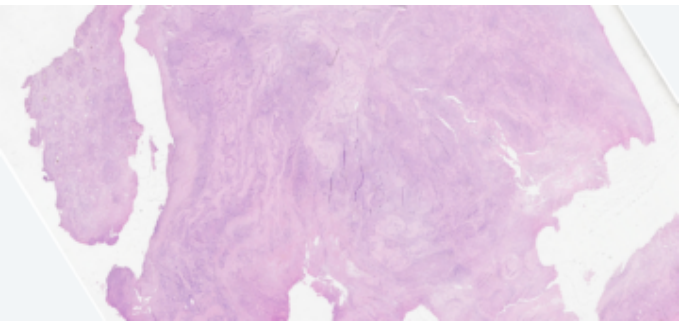 фрагмент ткани опухоли пальца, общая микрокартина

Дата и время заключения: 07/08/2024 6:30

Исследование выполнил: Ветеринарный врач-патоморфолог Иванова Н.А

Общество с ограниченной ответственностью ВЕТЕРИНАРНЫЙ ЦЕНТР ПАТОМОРФОЛОГИИ "ЦИТО" Россия Московская область город Красногорск О.Г.Р.Н. 1215000021202

Знакомство с нашим центром: VetPathologyCito.ru