Ветеринарный центр патоморфологии «CITO»
Московская область, Красногорск, ул. Дачная, 11а, пом.14/16
vet.pathologycito@gmail.com
тел. +7 499 714 66 69

РЕЗУЛЬТАТ ГИСТОЛОГИЧЕСКОГО ИССЛЕДОВАНИЯ

Номер случая:	CPV014	Статус исследования:	Выполнен
Владелец:	Семенова Е.С.	Образец взят:	02/04/2024
Пациент:	Чурик	Образец получен:	03/04/2024
Вид животного:	кошка	Ветеринарный врач:	Орлов А.А.
Порода:	метис	Клиника:	СпектрВет
Пол:	Самка	Адрес:	
Кастрация:	Нет	Эл.почта:	info1@spektrvet.ru
Возраст:	8 лет	Телефон:	

КЛИНИЧЕСКИЕ ДАННЫЕ:
Слизистая ротовой полости.

ОПИСАНИЕ:
В исследованном препарате обнаружены фрагменты ткани из ротовой полости с признаками выраженного диффузного воспаления и пролиферации фиброзной и соединительной тканей. Покровный эпителий очагово эрозирован, инфильтрирован клетками воспаления, эпителиоциты в состоянии дистрофии. В субэпителиальном слое наблюдается выраженная диффузная воспалительная инфильтрация смешанного состава с преобладанием лимфоцитов и плазматических клеток. Васкуляризация ткани умеренно выраженная, сосуды полнокровны. Опухолевого роста в пределах исследованного материала не обнаружено.

МОРФОЛОГИЧЕСКИЙ ДИАГНОЗ:
Хронический продуктивный лимфоцитарно-плазмоцитарный гингивостоматит.

КОММЕНТАРИИ:
Хронический гингивостоматит кошек (FCGS) также известный как лимфоцитарно- плазмоцитарный гингивостоматит или каудальный стоматит - воспалительно-пролиферативное заболевание ротовой полости. Могут поражаться ткани десны, слизистая оболочка щек и неба, гортани, слизистая оболочка задней части ротовой полости. Этиология данного заболевания до конца не изучена, считается, что на возникновение и течение патологического процесса оказывает влияние иммунный статус животного и наличие вирусных и бактериальных инфекций. Лечение комплексное, как правило, включает в себя антибактериальную, противоспалительную терапию, анальгезию, санацию ротовой полости и экстракцию зубов. Не смотря на широкий спектр применяемых лечебных мероприятий, присутствует довольно высокий риск рецидива.

Healey, K.A., Dawson, S., Burrow, R. et al. (2007). Prevalence of feline chronic gingivo□stomatitis in first opinion veterinary practice. J. Feline Med. Surg. 9: 373–381. 15 Farcas, N., Lommer, M.J., Kass, P.H., and Verstraete, F.J. (2014). Dental radiographic findings in cats with chronic gingivostomatitis (2002–2012). J. Am. Vet. Med. Assoc. 244: 339–345.

Sakis, Eduardo & Machado, Tanise & Setim, Diorges & Melatti, Luciante & Costa da Motta, Adriana. (2019). Feline Lymphoplasmacytic Gingivostomatitis: Clinical and Anatomopathological Aspects. Acta Scientiae Veterinariae. 47. 10.22456/1679-9216.97544.

Quimby, J.M., Elston, T., Hawley, J. et al. (2008). Evaluation of the association of Bartonella species, feline herpesvirus 1, feline calicivirus, feline leukemia virus and feline immunodeficiency virus with chronic feline gingivostomatitis. J. Feline Med. Surg. 10: 66–72.

 фрагмент ткани слизистой оболочки ротовой полости	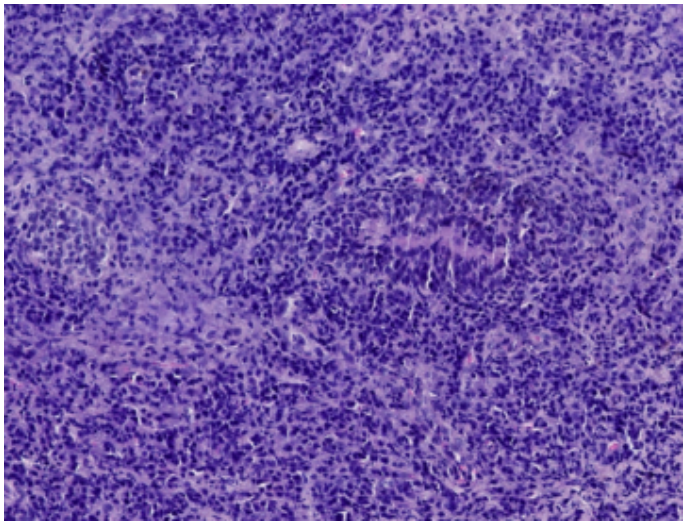 лимфоцитарно-плазмоцитарные воспалительные инфильтраты

Дата и время заключения: 10/04/2024 3:36

Исследование выполнил:
Ветеринарный врач-патоморфолог Иванова Н.А

Общество с ограниченной ответственностью
Россия Московская область город Красногорск О.Г.Р.Н. 1215000021202
ВЕТЕРИНАРНЫЙ ЦЕНТР ПАТОМОРФОЛОГИИ "ЦИТО"

Знакомство
с нашим центром:
VetPathologyCito.ru