Seamaty Seamaty

DIAGNOSTIC REPORT

Name:Лорд	OWNER NAME:Жукова
Type:Canine	Medical ID:
SAMPLE ID:5	BLOOD:BloodSerum
REAGENT BATCH NO:9231930	PLATE ID:019819231930
OPERATOR ID:	LAB:
TEST TIME:2024-03-04 22:08:06	MACHINE ID:121008558
Ver:V1.00.01.15	Age:

Assay	Result		Ref	Low Normal High
ALB	31.9 g/L		23-40	
TP	61 g/L		50-82	
GLOB	29.1 g/L		21-45	
A/G	1.1		-	
TB	1.7 umol/L		0-15	
AST	35 U/L		0-50	
ALT	62 U/L		5-125	
AMY	3373 U/L	H	400-1500	
CK	341 U/L	H	10-200	
Crea	99.7 umol/L		30-159	
BUN	4.71 mmol/L		2.5-9.6	
GLU	5.13 mmol/L		4.11-7.94	
TG	0.82 mmol/L		0-1.13	
Ca	2.73 mmol/L		1.98-3	
PHOS	1.67 mmol/L		0.81-2.19	
BUN/CREA	47.28		16-218	

*The report is only responsible for the test sample, and the result is for doctors' reference only.

WAT:0 EMP:0 CHE:0

Disc name:Проверка здоровья PRINT TIME:2024-03-04 22:06:52

Клиент: Жукова (1232)
Имя Пациента: Лорд
Класс: Собаки
Порода:

Пол: Самец
Вес:
Возраст: 15 Лет
Врач:

Ветеринарный центр Ирины Оныщук
г.Москва, ул. Молодцова, д. 4а
тел. 499-477-24-44

Тест	Результат	Справочный	НИЗ.	НОРМАЛЬН	ВЫС.

ProCyte Dx (4 марта 2024 г. 21:54) 05.12.23 10:13

Анализ эритроцитов

- RBC (эритроциты)
- RETICS (ретикулоциты)
- PLT (тромбоциты)
- Фрагменты эритроцитов
- WBC (лейкоциты)

1. Низкий гемоглобин в ретикулоцитах (RETIC-HGB) — снижение доступности железа (рассмотрите воспаление, дефицит железа, портосистемные шунты (PSS), связанный с породой микроцитоз).

Анализ лейкоцитов



- NEU (нейтрофилы)
- LYM (лимфоциты)
- MONO (моноциты)
- EOS (эозинофилы)
- BASO (базофилы)
- URBC (нелизированные эритроциты)

IDEXX LABORATORIES

Отделение функциональной диагностики

Информация о владельце

ФИО: Жукова Светлана Михайловна

Информация о животном

Кличка:	Лорд	Возраст (лет, мес.):	14,0
Вид:	Собака	Чип №:	
Порода:	такса гладкошерстная	Пол:	М
		Последняя дата вакцинации от бешенства:	

Ультразвуковое исследование

МОЧЕВОЙ ПУЗЫРЬ Расположение типичное. **Форма** каплевидная. **Наполнен** слабо. **Стенка** 4,5мм. **Контур** ровный, четкий. **Эхогенность** норма. **Слоистость** норма. **Слизистая** ровная, не отслоена. **Содержимое** анэхогенное, с однородной мелкодисперсной эхогенной взвесью (следы). **Новообразования** не виз-ся.
УРЕТРА просвет не виз-ся.

ПРЕДСТАТЕЛЬНАЯ ЖЕЛЕЗА не увеличена, 19х11мм. **Контур** ровный. **Эхогенность** норма\слабо снижена. **Структура** однородная. **Новообразования** не виз-ся.

ПОЧКИ Расположение типичное. **Форма** бобовидная. **Капсула** не выделяется. **Размер левая** 43мм, **правая** 46мм. **Контур** ровный, четкий. **Корковый слой: эхогенность** норма, **структура** однородная. **Мозговой слой: эхогенность** слабо повышена, **структура** однородная. **КМД** четкая. **Соотношение слоев**: не изменено. **Лоханка** не расширена. **Синус** не утолщен, эхогенность норма. **Новообразования** не виз-ся.
МОЧЕТОЧНИКИ не виз-ся.

НАДПОЧЕЧНИКИ левый 6,4мм, **правый** не виз-ся. **Контур**: ровный. **Эхогенность**: норма. **Структура** однородная. **КМД** четкая. **Новообразования** виз-ся в краниальном полюсе округлое 10мм, четкое, ровное, неоднородное.
СЕЛЕЗЕНКА слабо увеличена вдоль правого подреберья, **толщина** 18мм. **Форма** правильная. **Контур** ровный, четкий. **Эхогенность** норма\слабо повышена. **Структура** однородная. **Сосудистый рисунок** не выражен. **Новообразования** не виз-ся.

ПЕЧЕНЬ Размер не выступает за край реберной дуги, **края** острые. **Контур** ровный, четкий. **Эхогенность** слабо снижена. **Структура** однородная. **Зернистость** норма. **Сосудистый рисунок** не усилен. **Новообразования** не виз-ся.
ЖЕЛЧНЫЙ ПУЗЫРЬ Форма каплевидная. **Наполнен** хорошо, 57х30мм. **Стенка** 0,8мм. **Контур** ровный, четкий. **Содержимое** анэхогенное с эхогенным осадком около 30х15мм и единичными гиперэхогенными включениями до 0,2мм. **Протоки** не виз-ся. **Новообразования** не виз-ся.

ЖЕЛУДОК Наполнен умеренно газом. **Стенка** до 3,8мм. **Контур** ровный. **Эхогенность** норма\слабо снижена. **Структура** однородная. **Слоистость** четкая. **Складчатость** норма. **Новообразования** не виз-ся.
ПОДЖЕЛУДОЧНАЯ ЖЕЛЕЗА левая доля не виз-ся, **тело** 8мм, **правая доля** 6,6мм. **Контур** ровный. **Эхогенность** норма. **Структура** однородная. **Новообразования** не виз-ся.

КИШЕЧНИК Перистальтика виз-ся. **Новообразования** не виз-ся.
Тонкий отдел: наполнен слабо газом. **Стенки: ДПК** 3,8м, **тощая** 2,8мм, **подвздошная** 3,2мм. **Контур** ровный, четкий. **Эхогенность** норма. **Структура** однородная, с гиперэхогенными включениями в слизистом слое ДПК. **Слоистость** четкая. **Дуоденальный** сосочек не виз-ся.
Толстый отдел: наполнен хорошо газом и гиперэхогенным содержимым с акустической тенью. **Стенки: слепая** не виз-ся, **ободочная** 1,4мм. **Контур** ровный, четкий. **Эхогенность** норма. **Структура** однородная. **Слоистость** четкая.

ТКАНИ САЛЬНИКА И БРЫЖЕЙКИ не изменены.
СВОБОДНАЯ ЖИДКОСТЬ Брюшная полость не виз-ся. **Забрюшинное пространство** не виз-ся.
ЛИМФАТИЧЕСКИЕ УЗЛЫ не виз-ся.

ЗАКЛЮЧЕНИЕ:
УЗ-признаки на момент исследования:
1. слабые диффузные изменения печени, подозрение на гепатопатию\реактивные изменения; холецистит со слабым кол-вом осадка, подозрение на микрохолелитиаз;
2. очаговое образование краниального полюса левого надпочечника, рек-но наблюдение в динамике;
3. гастроэнтеропатия (слабые признаки);
4. слабые диффузные изменения предстательной железы, характерные для редуцированного органа после кастрации;
5. для исключения уроцистопатии рек-но обследование с наполненным мочевым пузырем.

Данное заключение не является диагнозом и должно быть клинически интерпретировано лечащим врачом.

Исследование проведено на УЗ-аппарате Hitachi Aloka ProSound F37

***Дата**:03.12.2023*

***Ветеринарный врач** Ревегук Е.А.*

Клиент: Жукова (1232)
Имя Пациента: Лорд
Класс: Собаки
Порода:

Пол: Самец
Вес:
Возраст: 15 Лет
Врач:

Ветеринарный центр Ирины Оныщук
г.Москва, ул. Молодцова, д. 4а
тел. 499-477-24-44

ProCyte Dx (4 марта 2024 г. 21:54)

Тест	Результат	Справочный		05.12.23 10:13
RBC (эритроциты)	8,38 x10^12/L	5.65 - 8.87		7,07 x10^12/L
HCT (гематокрит)	50,2 %	37.3 - 61.7		43,4 %
HGB (гемоглобин)	18,1 g/dL	13.1 - 20.5		15,8 g/dL
MCV (средний объем эритроцитов)	59,9 fL	61.6 - 73.5	НИЗ.	61,4 fL
MCH (средний гемоглобин эритроцитов)	21,6 pg	21.2 - 25.9		22,3 pg
MCHC (средняя концентрация гемоглобина в эритроцитах)	36,1 g/dL	32.0 - 37.9		36,4 g/dL
RDW (ширина распределения эритроцитов по объему)	20,8 %	13.6 - 21.7		19,3 %
%RETIC (ретикулоцитов)	0,3 %			0,4 %
RETIC (ретикулоциты)	24,3 K/µL	10.0 - 110.0		27,6 K/µL
RETIC-HGB	22,0 pg	22.3 - 29.6	НИЗ.	24,2 pg
Лейкоциты	17,42 x10^9/L	5.05 - 16.76	ВЫС.	10,36 x10^9/L
%NEU (нейтрофилов)	83,3 %			73,8 %
%LYM (лимфоцитов)	9,1 %			15,3 %
%MONO (моноцитов)	5,6 %			4,0 %
%EOS (эозинофилов)	1,9 %			6,9 %
%BASO (базофилов)	0,1 %			0,0 %
NEU (нейтрофилы)	14,51 x10^9/L	2.95 - 11.64	ВЫС.	7,66 x10^9/L
LYM (лимфоциты)	1,59 x10^9/L	1.05 - 5.10		1,58 x10^9/L
MONO (моноциты)	0,97 x10^9/L	0.16 - 1.12		0,41 x10^9/L
EOS (эозинофилы)	0,33 x10^9/L	0.06 - 1:23		0,71 x10^9/L
BASO (базофилы)	0,02 x10^9/L	0.00 - 0.10		0,00 x10^9/L
PLT (тромбоциты)	339 K/µL	148 - 484		301 K/µL
MPV (средний объем тромбоцитов)	10,6 fL	8.7 - 13.2		10,2 fL
PDW (ширина распределения тромбоцитов по объему)	11,2 fL	9.1 - 19.4		9,7 fL
Тромбокрит	0,36 %	0.14 - 0.46		0,31 %

IDEXX LABORATORIES

Ветеринарно - реабилитационный центр
Молодцова 4А Москва
vetklinik@inbox.ru
84994772444
Лечащий врач: Поляничева Наталия Владимировна
04.03.2024 15:54:00

Назначения

) владельца	Жукова Светлана Михайловна
иент	Лорд, Собака Такса (14г 6м 23д, самец кастрированный)

19,6 кг

икан 1,9 мл в/м, повторить через 48 часов 6.03 в 16.00
/росемид 2,0 мл в/м 2 раза в день 3-5 дней
ıгаляции 2 раза в день:
еродуал 8 кап + Натрия хлорид 2,0 мл
ульмикорт 0,25 мг + Натрия хлорид 2,0 мл

мендовано ЭХО сердца и консультация кардиолога по предварительной записи,
кайшее 7,9 марта

учае ухудшения состояния обратиться к дежурному терапевту для коррекции
ния!!!

Свиблово Ветеринарный Центр
Адрес клиники: *Москва, Снежная ул., 13 корп. 1*
Телефон клиники: *+7 (495) 181-34-74*

ФИО владельца: *Жукова Светлана Михайловна*
Лечащий ветеринарный врач: *Головко Людмила Дмитриевна*

Кличка: *Лорд*
Вид/порода: *Собаки /*
Пол: *Н, возраст: не указано*
Вес: 19.60

Дата обращения: 05.03.2024 10:28

Поводом для прохождения кардиологического осмотра явилось - кашель

Кашель - отмечают в течение 2х дней.

Одышку - не отмечают.

Потерю сознания, эпиприступы, тепловые удары и солнечные удары - не отмечали.

Жажда: не выражена

Устойчивость к физ.нагрузкам не изменилась.

принимает 04.03.2024:

Азикан 1,9 мл 04.03

Фуросемид 2,0 мл 2р/д 3-5 дней

Ингаляции беродуал 8 кап +Натрия Хлорид 2,0 мл

Пульмикорт 0,25 мг +натрия хлорид 2,0 мл

Динамика слабо положительная, кашель приступообразный.

По оКА лейкоцитоз 17,42, нейтрофилы 14,51

Клиническое обследование:

ВСО бледно-розовые СНК 1сек

Трахеальный рефлекс - отсут (норма)

Дыхание - везикулярное, хрипы отсут.

Сердечный толчок локализован. Тоны сердца - ясные. Шумы - выслушиваются/аускультируются слева 2/6.

Пульс - хорошего наполнения, ритмичный. Дефицита пульса нет.

АД: 149/79 (101), 165/111 (129)

ЭЛЕКТРОКАРДИОГРАФИЧЕСКОЕ ИССЛЕДОВАНИЕ

P (мс): 55

P (mv): 0,4

PQ (мс): 111

Ta: не выражена

QRS (мс): 66

(mv): 0,4

Q (mV): -0,47

QT: (mV): 190

ST (mV): изоэлектрична

T (mV): 0,2

ЭОС: -34

ЧСС: 120 (уд.в мин.)

Заключение: Ритм синусовый регулярный. ЧСС:120 уд/мин. Сдвиг ЭОС влево. Нарушений ритма не выявлено.

ЭХОКАРДИОГРАФИЧЕСКОЕ ИССЛЕДОВАНИЕ

Стандартные исследования.

Правая парастернальная проекция:

Левое предсердие (LA) (короткая ось), мм: 23,5 (не расширено)

Аорта (Ao), мм:21,3 ; створки клапана не изменены, ствол не расширен.

LA/Ao(короткая ось):1,1

МЖПд (IVSd), мм: 8,2 (не утолщена)

ЗСЛЖд (LVWd), мм: 7,4 (не утолщена)

КДР (LVIDd) (длинная ось), мм: 30,0

КСР (LVIDd) (длинная ось), мм: 16,2

ФУ (FS), %: 46

КДО (длинная ось): 21,64

КСО (длинная ось): 3,5

ФВ, %: 83,8

КДР н 1,25

КСР н 0,63

Правый желудочек (RV), мм: 7,3 (не расширен)

СПЖ (RVW): 1,8 (не утолщена)

Правое предсердие (RA), мм 13,4 (не расширено)

Состояние клапанов и допплеровское исследование кровотока:

Митральный клапана:

Створки: изменены

Скорость кровотока, (м/с): E=0,58 ; A= 0,39; E/A=1,4

Регургитация 1- 2 ст

Скорость регургитации (м/с) 1,6

адиент регургитации (мм рт.ст.) 10,44

VRT: 52

PSS (мм): 4,5

рикуспидальный клапан:

творки изменены

корость кровотока (м/с): E=0,24 ; A=0,43; E/A=0,6

гургитация: отсутствует

PSE (мм) : 14,5

ртальный клапан:

ворки не изменены. Ствол не расширен.

рость кровотока (м/с): 1,0

ургитация: отсутствует

пан легочной артерии:

рки не изменены

ость кровотока (м/с): 0,7

чная гипертензия по форме потока отсутствует

гитация: отсутствует

озное кольцо (мм) 15,4 – не расширено

легочной артерии – не расширен

лнительно:

ная вена (мм):7,6 ; Правая ветвь легочной артерии (мм): 8,0; ЛВ/ПВЛА=1,0

дная жидкость в перикарде отсутствует

дная жидкость в плевральной полости отсутствует

разования не визуализируются

участки с отсутствием скольжения легкого, а также единичные гиперэхогенные
ния.

ение:

митрального клапана изменены, утолщены, легкая митральная регургитация.
ия левых отделов не нарушена. Систолическая функция в норме. Диастола не
а. Давление наполнения в норме. Признаков застоя в малом кругу кровообращения
ено. Створки трикуспидального клапана изменены, утолщены. Геометрия правых
в норме. Признаков застоя в большом кругу кровообращения не выявлено.

гический диагноз:Миксоматозная дегенерация митрального и трикуспидального
ACVIM B1

-з: МТС/брохнопневмония/неоплазия

вано:

Повторный осмотр через 1 год, при отсутствии жалоб (кашель, одышки, обмороки).

мед.аптека "Габапентин 300мг" по 1 капсуле внутрь за 2 часа до клиники.

вет.аптека "Экпресс успокоин для крупных собак" 1/2 внутрь, за 2 часа до клиники.

Рентген диагности грудной полости в 3х проекциях (Спутник, Ветсити, Спектр вет)

КТ грудной полости?

Диагноз: .

Ветеринарный врач: Головко Людмила Дмитриевна

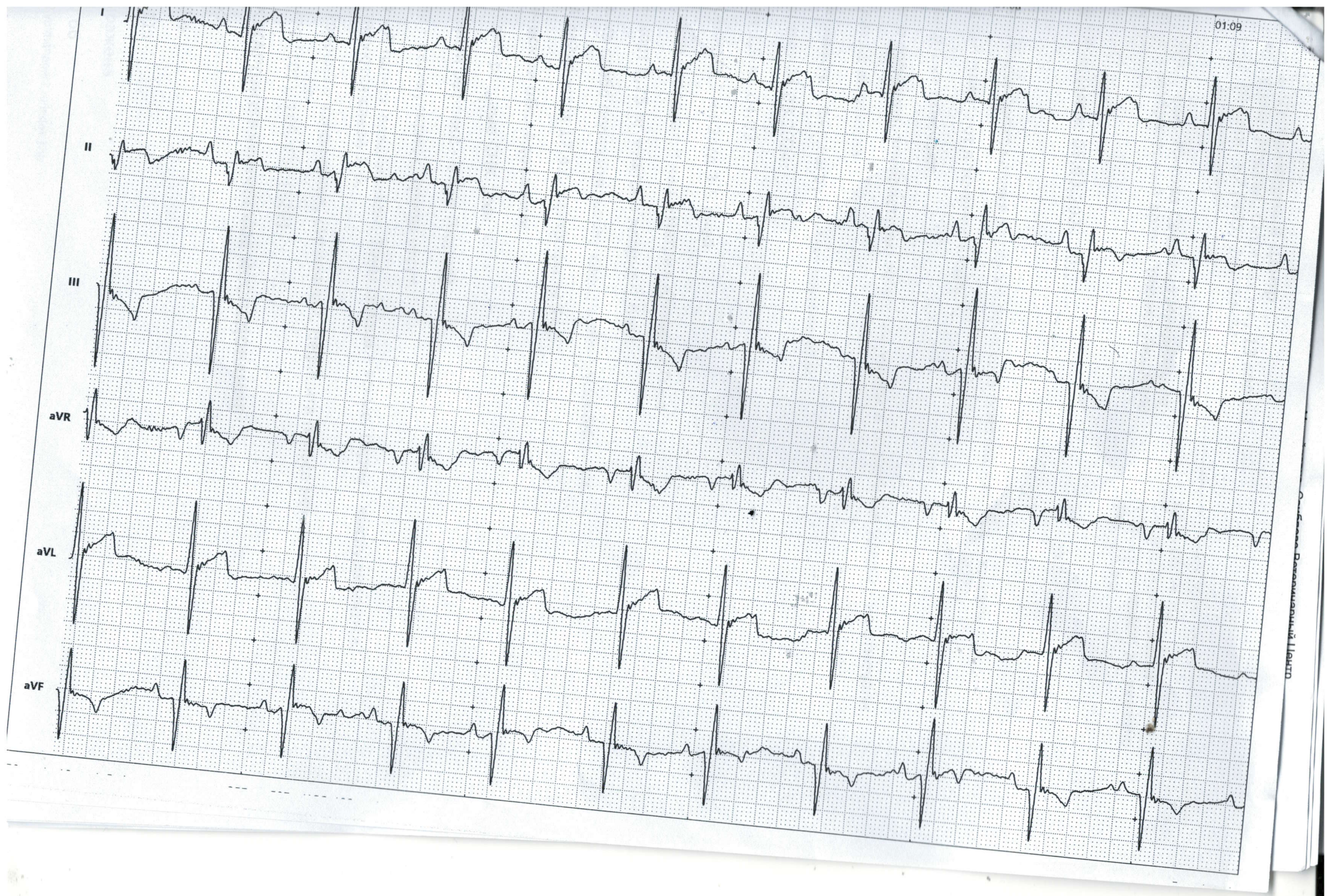
I
II
III
aVR
aVL
aVF
01:09