ветеринарная клиника
СПУТНИК

*Владелец: Баранова Н.Л.*

*Пациент: собака по кличке Муша.*

## Протокол электрокардиографического исследования

**Ритм:** синусовый

**ЧСС:** 90-110 уд./мин (собаки 60-170, щенки 140-220, кошки 140-220)

**Регулярность:** регулярный

**ЭОС:** +30 (собаки от +40 до +100; кошки от 0 до +160)

**P, сек:** 0,04 (собаки до 0,04/0,05; кошки до 0,035)

**P, mV:** 0,2 (собаки до 0,4; кошки до 0,2)

**PQ, сек:** 0,14 (собаки 0,06-0,13; кошки 0,05-0,09)

**R, mV:** 2 (собаки 0,5-3; кошки до 0,9)

**QRS, сек:** 0,05 (узкий) (собаки до 0,07; кошки до 0,04)

**Q, mV:** 1

**QT, сек:** 0,2 (собаки 0,15-0,24; кошки 0,16-0,22)

**QT/TQ:** 0,41 (до 1)

**Та волна:** -

**ST:** умеренная депрессия в II и элевация в aVR (не более 0,2 mV)

**Экстрасистолы:** -

**Прочие изменения:** -

**Заключение:** Ритм синусовый регулярный. ЧСС от 90 до 110. ЭОС отклонена влево. АВ блокада 1 степени. Нарушений ритма за время мониторинга не выявлено.

Ветеринарный врач кардиолог: Котельникова Е.С.

28.09.2023

ветеринарная клиника
СПУТНИК

*Владелец: Баранова Н.Л.*
*Пациент: собака по кличке Муша.*

# Протокол ЭХОКГ

ЧСС=100.
Левое предсердие (длинная ось): 36,5 мм.
Левое предсердие (короткая ось): 34,4 мм.
Аорта: 23 мм.
ЛП/Ао: 1,49-1,57.
ЛВ/ПВЛА: 9 мм/9 мм=1.
Задняя стенка ПЖ: 3,8 мм.
Правый желудочек: 18,7 мм, спадение КПВ более 50%.
Правое предсердие: 25,7 мм.
**Систолическая функция правого желудочка сохранена.**
Левый желудочек (длинная ось):
МЖПд 7,3 мм, МЖПс 11,7 мм.
КДР 42,7 мм, КСР 28 мм.
ЗСЛЖд 7,3 мм, ЗСЛЖс 11,5 мм.
КДР(норм) 1,69 , КСР(норм) 1,0 , FS 34%.
КДО 80,6 мл, КСО 29,3 мл, EF 65%.
**Систолическая функция левого желудочка сохранена.**
**Митральный клапан:** утолщен, пролапс, створки смыкаются полностью, регургитация 1 степени, Vрег 5 м/с.
Пик Е 0,89 м/с, пик А 0,68 м/с, IVRT 55 мс, Е'лат 0,08, А'лат 0,06, S'лат 0,1, Е/Е' 11,1, Е/IVRT 1,62.
**Трикуспидальный клапан:** не изменен, створки смыкаются

полностью, регургитация 1 степени, Vрег 1,5 м/с.
TAPSE 20,2 мм (норм. 7,9), TAPSE/Ao 0,87.
**Аортальный клапан:** не изменен, створки смыкаются полностью. Vmax 0,95 м/с, регургитация отсутствует.
**Клапан легочной артерии:** не изменен, створки смыкаются полностью. Vmax 0,95 м/с, регургитация 1 степени, AT 78, AT/ET 47.
ФК клапана ЛА 20,5 мм, ствол ЛА 18,3 мм, ЛА/Ao 0,89.
Дефекты перегородок: не выявлено.
Зоны дискинезии: не выявлено.
Объемные образования: не выявлено.
Свободная жидкость: не выявлено.

**Заключение:** начальная стадия миксоматозной дегенерации митрального клапана. Ремоделирования камер сердца и застоя в кругах кровообращения на момент исследования не выявлено. Систолическая функция желудочков сохранена. Диастолическая дисфункция 0 класс. Признаки легочной гипертензии отсутствуют.

**Рекомендовано:** ЭхоКГ в контроле через 12 месяцев.

Ветеринарный врач кардиолог: Котельникова Е.С.

28.09.2023

28.09.2023 14:18:51 ЭКГ с. Муша, -, пол: не задан

Поли-Спектр.NET © Нейрософт www.neurosoft.ru

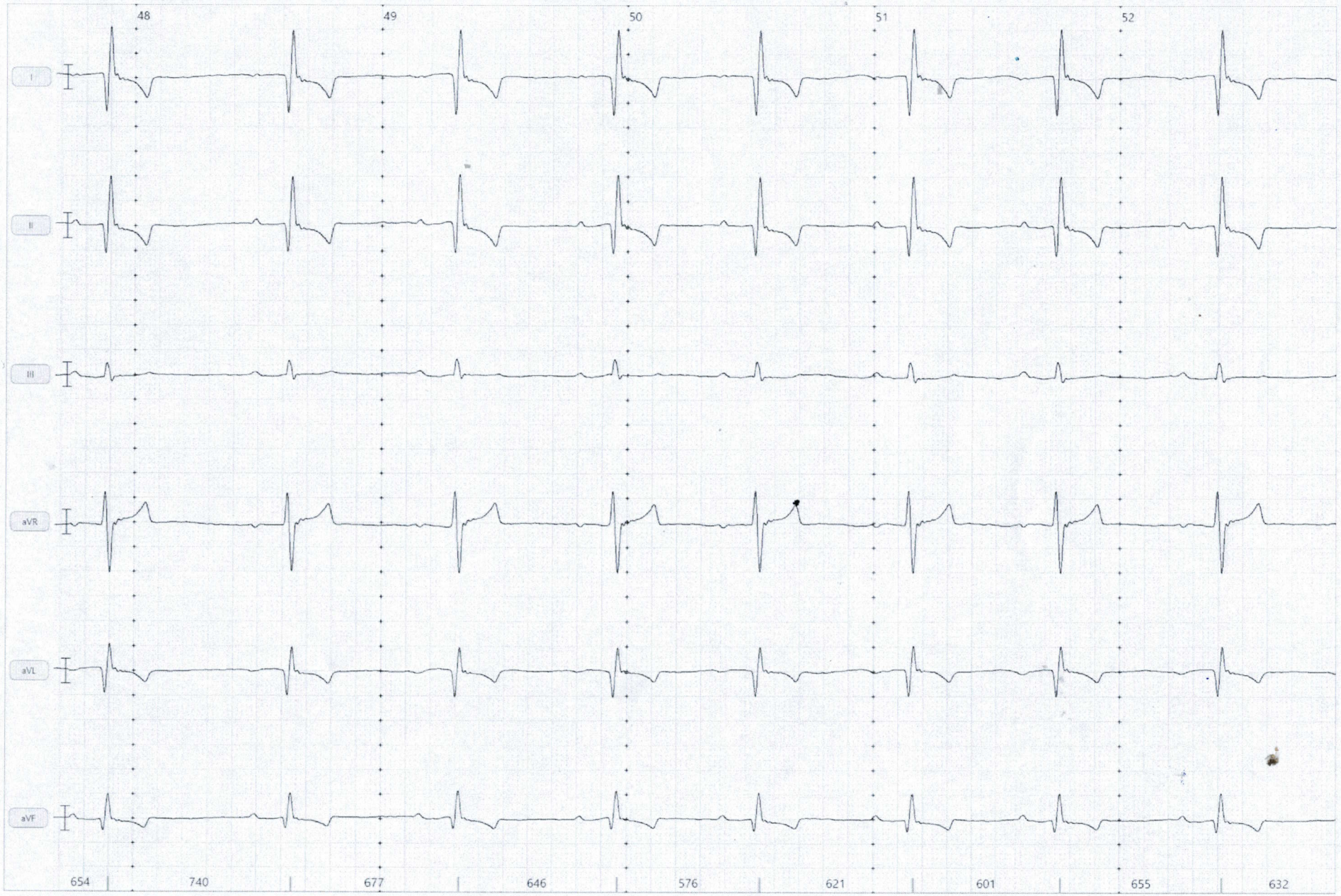


50 мм/с; 5 мм/мВ; 35Гц; ~50Гц; ЧСС: 95 уд./мин