ВЕТЕРИНАРНО-РЕАБИЛИТАЦИОННЫЙ ЦЕНТР
Ветеринарный центр Ирины Оныщук
ул. Молодцова, д. 4а
тел/факс: (499) 477-24-44
тел.: 506-90-35

ПРОТОКОЛ УЛЬТРАЗВУКОВОГО ИССЛЕДОВАНИЯ ОРГАНОВ БРЮШНОЙ ПОЛОСТИ

Ф.И.О. владельца: Мартынова. Животное: кошка Серафима, метис, 14 лет

Свободная жидкость: не лоцируется.

правая 41,8 х 24,5 мм, не ровная, овальная, к/м дифференциация сглажена, собирательная система не расширена, лоханка без признаков минерализации, пиелоэктазия лоцируется 1 степени. Сосудистый рисунок усилен. Мочеточник визуализируется, не расширен. Кортикальный слой – 7,4мм. В кортикальном слое почки – усиление эхогенности.

левая 28,6 х 22,4 мм, не ровная, овальная, к/м дифференциация сглажена, собирательная система не расширена, лоханка без признаков минерализации, пиелоэктазия не лоцируется. Сосудистый рисунок не усилен. Мочеточник визуализируется. Кортикальный слой – 8,8мм. В кортикальном слое почки – усиление эхогенности.

Мочевой пузырь: хорошо наполнен. Стенка не утолщена, 1.5мм, содержимое гиперэхогенное. Визуализируется умеренное количество гиперэхогенного осадка в просвете мочевого пузыря (клетки эпителия, органический осадок). Признаков неоплазии не визуализируется.

Матка: не визуализируется.

Селезёнка: в пределах анатомических норм, края ровные, паренхима гипоэхогенная, однородная, сосудистый рисунок ярко выражен. Линейный размер – 6,3мм. Новообразований не лоцируется.

Лимфатические узлы: без патологии.

Печень: увеличена, эхогенность паренхимы не повышена, однородная, мелкозернистая, сосудистый рисунок ярко выражен, внутрипечёночные желчные протоки не расширены. Общий желчный проток – 1,3мм. Устье желчного пузыря – 2.1 мм. Признаков неоплазии не обнаружено.

Желчный пузырь: расширен, содержимое гомогенное, осадок не визуализируется. Диаметр – 25 х 18мм, пузырный проток – 4,4мм, расширен. Новообразований/конкрементов не лоцируется.

ЖКТ: Стенка желудка – 3,2мм, в просвете не значительное скопление жидкостного содержимого, складчатость не выражена, стенка не отечна, пустой. Петли кишечника не отечные, перистальтика снижена. Толщина тонкого отдела кишечника до – 2,2мм. 12 перстная кишка – 3мм. Маятникообразных движений не лоцируется.
Дифференциация слоев сохранена, инвагинации не визуализируется.
Инородных предметов не визуализируется.

Поджелудочная железа: реактивная, гиперэхогенна, не увеличена, размер правой доли – 8,4мм. Проток не расширен. 1.1мм. Признаков неоплазии не визуализируется.

Заключение: эхо-признаки хронический структурных изменений в паренхиме почек, левосторонней внутрипочечной гипертензии, образования большого количества гиперэхогенного осадка в просвете мочевого пузыря, дискенезии желчного протока, снижения перистальтики на всем протяжении желудочно – кишечного тракта.

Ветеринарная клиника
ИП Онышук И.А.
ЦВВ № 00605 г. Москвы
ул. Молодцова д. 4А, тел.: 8 (499) 477-24-44

22.12.2020. Ветеринарный врач Мамонтовская Дарья Алексеевна

Клиент: Мартынова (15306)
Имя Пациента: Серафима
Класс: Кошки
Порода: Mixed

Пол: Стерилизованн. самка
Вес:
Возраст: 14 Лет
Врач:

Ветеринарная клиника И. П."Оныщук И.А."
г.Москва, ул. Молодцова, д. 4а
тел. 499-477-24-44

ProCyte Dx (24 декабря 2020 г. 10:51)

Тест	Результат	Справочный		НИЗ. НОРМАЛЬН ВЫС.
RBC (эритроциты)	4,49 x10^12/L	6.54 - 12.20	НИЗ.	
HCT (гематокрит)	21,1 %	30.3 - 52.3	НИЗ.	
HGB (гемоглобин)	6,8 g/dL	9.8 - 16.2	НИЗ.	
MCV (средний объем эритроцитов)	47,0 fL	35.9 - 53.1		
MCH (средний гемоглобин эритроцитов)	15,1 pg	11.8 - 17.3		
MCHC (средняя концентрация гемоглобина в эритроцитах)	32,2 g/dL	28.1 - 35.8		
RDW (ширина распределения эритроцитов по объему)	20,6 %	15.0 - 27.0		
%RETIC (ретикулоцитов)	0,1 %			
RETIC (ретикулоциты)	3,6 K/µL	3.0 - 50.0		
RETIC-HGB	14,9 pg	13.2 - 20.8		
Лейкоциты	13,01 x10^9/L	2.87 - 17.02		
%NEU (нейтрофилов)	83,5 %			
%LYM (лимфоцитов)	14,0 %			
%MONO (моноцитов)	1,7 %			
%EOS (эозинофилов)	0,6 %			
%BASO (базофилов)	0,2 %			
NEU (нейтрофилы)	10,86 x10^9/L	2.30 - 10.29	ВЫС.	
LYM (лимфоциты)	1,82 x10^9/L	0.92 - 6.88		
MONO (моноциты)	0,22 x10^9/L	0.05 - 0.67		
EOS (эозинофилы)	0,08 x10^9/L	0.17 - 1.57	НИЗ.	
BASO (базофилы)	0,03 x10^9/L	0.01 - 0.26		
PLT (тромбоциты)	106 K/µL	151 - 600	НИЗ.	
MPV (средний объем тромбоцитов)	19,1 fL	11.4 - 21.6		
Тромбокрит	0,20 %	0.17 - 0.86		

IDEXX LABORATORIES

Клиент: Мартынова (15306)
Имя Пациента: Серафима
Класс: Кошки
Порода: Mixed

Пол: Стерилизованн. самка
Вес:
Возраст: 14 Лет
Врач:

Ветеринарная клиника И. П."Оныщук И.А."
г.Москва, ул. Молодцова, д. 4а
тел. 499-477-24-44

Тест	Результат	Справочный	НИЗ.	НОРМАЛЬН	ВЫС.

ProCyte Dx (24 декабря 2020 г. 10:51)

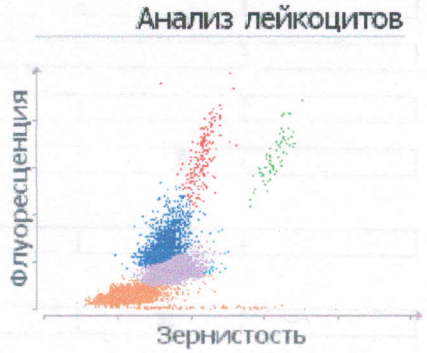

- RBC (эритроциты)
- RETICS (ретикулоциты)
- PLT (тромбоциты)
- Фрагменты эритроцитов
- WBC (лейкоциты)

- NEU (нейтрофилы)
- LYM (лимфоциты)
- MONO (моноциты)
- EOS (эозинофилы)
- BASO (базофилы)
- URBC (нелизированные эритроциты)

1. Анемия без ретикулоцитоза: Вероятна нерегенеративная анемия; примите во внимание анемию с развивающимся ретикулоцитозом
2. Нормальный Тромбокрит (PCT): Вероятна адекватная тромбоцитарная масса

Catalyst Dx (24 декабря 2020 г. 10:50)

CREA (креатинин)	222 µmol/L	71 - 212	ВЫС.	
UREA (мочевина)	13,1 mmol/L	5.7 - 12.9	ВЫС.	
BUN/CREA (азот мочевины крови/креатинин)	15			
ALT (аланинаминотрансфераза)	53 U/L	12 - 130		
AST (аспартатаминотрасфераза)	67 U/L	0 - 48	ВЫС.	
ALKP (щелочная фосфатаза)	32 U/L	14 - 111		

IDEXX LABORATORIES

Дата регистрации заказа:	**20.12.2020**	Дата взятия материала:	**20.12.2020**
Ф.И.О. владельца:	**Бадалян Юрий Иванович**	Дата выполнения:	**20.12.2020**
Вид животного:	**Кошка**	Микрочип №:	
Порода:		Дата сверки чипа:	
Возраст (лет, мес.):	**14,0**	Пол:	**Ж**
Лечащий врач:	**Бадалян Ю.И.**	Кличка:	**Всерка**
Заказчик:			

показатели	ед. измерения	данные исследования	Среднее для вида
Гематокрит (Hct,PCV)	%	**31,0**	29,0 - 48,0
Гемоглобин (Hgb)	г/л	**106**	90 - 150
Эритроциты (RBC)	x10 ^{12} /л	**6,29**	5,60 - 10,00
Лейкоциты (WBC)	x10 ^{9} /л	**15,3**	5,5 - 18,5
Бластные клетки	%	**0**	0
Миелоциты	%	**0**	0
Метамиелоциты	%	**0**	0
Палочкоядерные нейтрофилы (Bands)	%	**2**	0 - 3
Сегментоядерные нейтрофилы (Segs)	%	**88** ↑	35 - 75
Эозинофилы (Eos)	%	**0**	0 - 6
Моноциты (Mono)	%	**3**	1 - 4
Базофилы (Bas)	%	**0**	0 - 1
Лимфоциты (Lym)	%	**7** ↓	25 - 55
Тромбоциты (Plt)	x10 ^{9} /л	**87** ↓	160 - 630
Количество тромбоцитов в п/зр	в п/зр (HPF)	**10**	8 - 30
СОЭ	мм/ч	**19**	1 - 13
Ядерные эритроциты (нормобласты, nRBC)	на 100 лейкоцитов	**0**	0
Анизоцитоз эритроцитов (RDW)	%	**13,8**	< 22,0
Средняя конц. Hb в эритроците (MCHC)	%	**34,2**	29,0 - 36,0
Средний объем эритроцита (MCV)	мкм ^{3} (фл)	**49,3**	39,0 - 53,0
Сред содержание Hb в эритроците (MCH)	пг	**16,9**	12,5 - 17,5
Скорректир (истинные) лейкоциты	x10 ^{9} /л	**15,3**	5,5 - 18,5
Палочкоядерные нейтрофилы ABS	x10 ^{9} /л	**0,31**	0,00 - 0,30
Сегментоядерные нейтрофилы ABS	x10 ^{9} /л	**13,46** ↑	2,50 - 12,50
Эозинофилы ABS	x10 ^{9} /л	**0,00**	0,10 - 1,50
Базофилы ABS	x10 ^{9} /л	**0,00**	0,00 - 0,10
Моноциты ABS	x10 ^{9} /л	**0,46**	0,00 - 0,90
Лимфоциты ABS	x10 ^{9} /л	**1,07**	1,50 - 7,00
Бластные клетки ABS	x10 ^{9} /л	**0**	0

В мазке присутствуют микросгустки.

Анализаторы: MEK 6450 (Nihon Kohden, Japan). Контрольные материалы: AVANTOR. Окраска: по Май-Грюнвальду (Гемстандарт, Россия). Микроскопия: MeijiTechno, Nikon.

*Данные средних значений по референтным интервалам лаборатории «Шанс Био», Е. Бурмистров,2009.

Врач КЛД, эксперт: **Шерстобитова А.В.**

Дата выдачи: **21.12.2020**

Лаборатория сертифицирована ГОСТ Р ИСО 9001-2008 РОСС RU.ИК76.К00071

Дата регистрации заказа:	**20.12.2020**	Дата взятия материала	**20.12.2020**
Ф.И.О. владельца:	**Бадалян Юрий Иванович**	Дата выполнения:	**20.12.2020**
Вид животного:	**Кошка**	Микрочип №:	
Порода:		Дата сверки чипа:	
Возраст (лет, мес.):	**14,0**	Пол:	**Ж**
Лечащий врач:	**Бадалян Ю.И.**	Кличка:	**Всерка**
Материал:	**венозная кровь с активатором свертывания**	Заказчик:	

Биохимические показатели	ед. измерения	данные исследования	среднее для вида
Билирубин общий (TBil)	мкмоль/л	**23,8**	< 10,0
Билирубин прямой (DBil)	мкмоль/л	**13,0**	< 5,5
АСТ (GOT)	Ед/л	**77**	старше 6 мес: 12-45
АЛТ (GPT)	Ед/л	**101**	18 - 60
Коэффициент Ритиса	расчетный показатель	**0,8**	1,1 - 1,3
Мочевина (Urea)	ммоль/л	**17,5**	5,4 - 12,1
Креатинин (Creat)	мкмоль/л	**237**	70 - 165
Общий белок (Prot, total)	г/л	**74,4**	54,0 - 78,0
Альбумин (Alb)	г/л	**27,4**	24,0 - 38,0
Щелочная фосфатаза (ALP, IFCC)	Ед/л	**14**	старше 6 мес: < 55 (до 6 мес: 20-130)
Альфа-Амилаза, общая (ά-Amylase,total)	Ед/л	**1 031**	500 - 1200
Глюкоза (Glu)	ммоль/л	**9,2**	3,3 - 6,8
ЛДГ (LDH, IFCC)	Ед/л	**163**	35 - 500
Альбумин/глобулин (A/G Ratio)	расчетный, г/л	**0,58**	0,70 - 1,40
Глобулин (Glob)	г/л	**47,0**	29,0 - 55,0
Соотношение Мочевина/Креатинин (B/C Ratio)	расчетный, мг/дл	**39,1**	при азотемии: > 30 пре-/постренальная; <20 ренальная А. или другая причина

Иктеричность +

Врач КЛД, эксперт: **Шерстобитова А.В.**

Дата выдачи: **21.12.2020**

Лаборатория сертифицирована ГОСТ Р ИСО 9001-2008 РОСС RU.ИК76.К00071

Лаборатория является участником Международной системы внешнего контроля качества лабораторных исследований EQAS (Bio-Rad, США) Код участника 9471 и Федеральной системы внешнего контроля качества лабораторных исследований МЗ РФ ФСВОК (Код участника 10705)

Претензии по результатам анализа принимаются в течение суток с даты готовности. Проверить подлинность бланка можно на сайте по ссылке https://vetlab.ru/catalog/