Ветеринарный центр
Ирины Оныщук

г.Москва, ул.Молодцова,д.4А

Тел.:8(925)-506-90-35; (499)477-24-44

ЛИСТ НАЗНАЧЕНИЙ И РЕКОМЕНДАЦИЙ

Дата первичного приема: 14.07.2019

Владелец: Воронкова

Животное: кошка Умка

Предварительный диагноз: Трихобезоар? ИТ?

Лечащий врач: Мамонтовская Дарья Алексеевна

Назначения:

1. Онсиор – 0.4 мл – подкожно – повторить инъекцию – 15 июля – во второй половине дня.
2. Вазелиновое масло – 10 мл – 2-3 раза в сутки – до результата. (После дефекации – проверять состав стула).
3. Ацилок – 0.4 мл – внутримышечно – 2 раза в сутки – 3 дня.
4. Обязательно ввести в рацион мальт пасту – в течение 2х недель – даем ежедневно, затем для профилактики – 2-3 раза в неделю.

Динамическое наблюдение.

Корректировка по состоянию и необходимости.

Клиент: Воронкова (13444)
Имя Пациента: Умка
Класс: Кошки
Порода:

Пол: Стерилизованн. самка
Вес:
Возраст:
Врач: Мамонтовская Дарья Алексеевна

Ветеринарная клиника И. П."Оныщук И.А."
г.Москва, ул. Молодцова, д. 4а
тел. 499-477-24-44

Тест	Результат	Справочный	НИЗ.	НОРМАЛЬН	ВЫС.

ProCyte Dx (15 июля 2019 г. 0:26)

Анализ эритроцитов

- RBC (эритроциты)
- RETICS (ретикулоциты)
- PLT (тромбоциты)
- Фрагменты эритроцитов
- WBC (лейкоциты)

Анализ лейкоциты

- NEU (нейтрофилы)
- LYM (лимфоциты)
- MONO (моноциты)
- EOS (эозинофилы)
- BASO (базофилы)
- URBC (нелизированные эритроциты)

Catalyst Dx (15 июля 2019 г. 0:33)

GLU (глюкоза)	6,51 mmol/L	4.11 - 8.84	
CREA (креатинин)	185 µmol/L	71 - 212	
UREA (мочевина)	6,5 mmol/L	5.7 - 12.9	
BUN/CREA (азот мочевины крови/креатинин)	9		
TP (общий белок)	84 g/L	57 - 89	
ALB (альбумин)	28 g/L	22 - 40	
GLOB (глобулин)	56 g/L	28 - 51	ВЫС.
ALB/GLOB (альбумин/глобулин)	0,5		
ALT (аланинаминотрансфераза)	20 U/L	12 - 130	
ALKP (щелочная фосфатаза)	< 10 U/L	14 - 111	НИЗ.

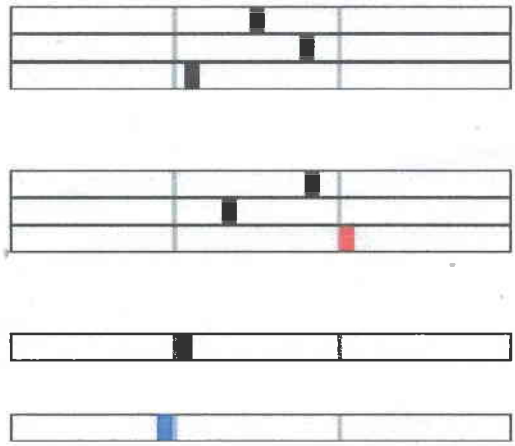

IDEXX LABORATORIES

Клиент: Воронкова (13444)
Имя Пациента: Умка
Класс: Кошки
Порода:

Пол: Стерилизованн. самка
Вес:
Возраст:
Врач: Мамонтовская Дарья Алексеевна

Ветеринарная клиника И. П."Оныщук И.А."
г.Москва, ул. Молодцова, д. 4а
тел. 499-477-24-44

Тест	Результат	Справочный	НИЗ.	НОРМАЛЬН	ВЫС.
ProCyte Dx (15 июля 2019 г. 0:26)					
RBC (эритроциты)	8,64 x10^12/L	6.54 - 12.20			
HCT (гематокрит)	42,2 %	30.3 - 52.3			
HGB (гемоглобин)	13,6 g/dL	9.8 - 16.2			
MCV (средний объем эритроцитов)	48,8 fL	35.9 - 53.1			
MCH (средний гемоглобин эритроцитов)	15,7 pg	11.8 - 17.3			
MCHC (средняя концентрация гемоглобина в эритроцитах)	32,2 g/dL	28.1 - 35.8			
RDW (ширина распределения эритроцитов по объему)	21,1 %	15.0 - 27.0			
%RETIC (ретикулоцитов)	0,1 %				
RETIC (ретикулоциты)	6,9 K/µL	3.0 - 50.0			
RETIC-HGB	15,0 pg	13.2 - 20.8			
Лейкоциты	3,74 x10^9/L	2.87 - 17.02			
%NEU (нейтрофилов)	67,9 %				
%LYM (лимфоцитов)	27,5 %				
%MONO (моноцитов)	2,4 %				
%EOS (эозинофилов)	1,9 %				
%BASO (базофилов)	0,3 %				
NEU (нейтрофилы)	2,54 x10^9/L	2.30 - 10.29			
LYM (лимфоциты)	1,03 x10^9/L	0.92 - 6.88			
MONO (моноциты)	0,09 x10^9/L	0.05 - 0.67			
EOS (эозинофилы)	0,07 x10^9/L	0.17 - 1.57	НИЗ.		
BASO (базофилы)	0,01 x10^9/L	0.01 - 0.26			
PLT (тромбоциты)	304 K/µL	151 - 600			
MPV (средний объем тромбоцитов)	15,3 fL	11.4 - 21.6			
Тромбокрит	0,47 %	0.00 - 0.79			

IDEXX LABORATORIES

ИП «Оныщук И.А.»
ЕРИНАРНО-РЕАБИЛИТАЦИОННЫЙ ЦЕНТР
ул. Молодцова, д. 4а
тел/факс: (499) 477-24-44
тел.: 506-90-35

СЛЕДОВАНИЯ ОРГАНОВ БРЮШНОЙ ОСТИ

е: кошка Умка

льная, к/м дифференциация четкая,
канка без признаков минерализации,
рисунок не усилен. Мочеточник
мм.
/м дифференциация четкая,
собирательная система не расширена, лоханка не расширена. Сосудистый рисунок не усилен. Мочеточник не визуализируется. Кортикальный слой – 5,1мм

Мочевой пузырь: слабо наполнен. Стенка 2,2мм, содержимое гипоэхогенное, в просвете регистрируется единичное количество осадка (клеточный детрит, органический осадок). Микролитов/уролитов не лоцируется.

Селезёнка: не увеличена, края ровные, паренхима эхогенная, однородная, сосудистый рисунок ярко выражен. Линейный размер – 7,4мм.

Лимфатические узлы: без патологии.

Печень: не увеличена, эхогенность паренхимы повышена, однородная, мелкозернистая сосудистый рисунок не выражен, внутрипечёночные желчные протоки не расширены. Новообразований не лоцируется.

Желчный пузырь: не расширен, содержимое гомогенное, осадок не визуализируется, стенка не уплотнена, 1,5мм. Диаметр – 12 х 22 мм, пузырный проток – 1,9мм. Новообразований/конкрементов не лоцируется.

ЖКТ: Стенка желудка – 3,5мм, складчатость выражена, заполнен газом, химусом. Петли кишечника отечные, перистальтика сохранена. Толщина тонкого отдела кишечника до 3,1мм (в тощей кишке лоцируется расширение жидкостным содержимым до 1,4 мм), 12 перстная кишка – 2.4мм. В 12 перстной кишке лоцируется гиперэхогенный участок, диаметром 10,2мм, протяженностью – 21,5мм (ИТ? Трихобезоар?)

Поджелудочная железа: не реактивная, не увеличена.

Заключение: эхо-признаки гастродуоденита, скопления жидкостного содержимого в тощей кишке, гиперэхогенного включения в 12 перстной кишке (ИТ? Трихобезоар?), цистита с образованием не значительного количества гиперэхогенного осадка в просвете мочевого пузыря.

15.07.19.

Ветеринарный врач Мамонтовская Дарья Алексеевна

Ветеринарная клиника
ИП Оныщук И.А.
[illegible] № 00605 г. Москвы
[illegible] д. 4А, тел.: 8 (499) 477-24-44

ИП «Оныщук И.А.»
ВЕТЕРИНАРНО-РЕАБИЛИТАЦИОННЫЙ ЦЕНТР
ул. Молодцова, д. 4а
тел/факс: (499) 477-24-44
тел.: 506-90-35

ПРОТОКОЛ УЛЬТРАЗВУКОВОГО ИССЛЕДОВАНИЯ ОРГАНОВ БРЮШНОЙ ПОЛОСТИ

Ф.И.О. владельца: Воронкова Животное: кошка Умка

Свободная жидкость: не лоцируется.

Почки: правая 33,4 х 22,5 мм, ровная овальная, к/м дифференциация четкая, собирательная система не расширена, лоханка без признаков минерализации, пиелоэктазия не лоцируется. Сосудистый рисунок не усилен. Мочеточник визуализируется. Кортикальный слой – 4,9 мм.

левая 33,4 х 24,3 мм, ровная, овальная, к/м дифференциация четкая, собирательная система не расширена, лоханка не расширена. Сосудистый рисунок не усилен. Мочеточник не визуализируется. Кортикальный слой – 5,1мм

Мочевой пузырь: слабо наполнен. Стенка 2,2мм, содержимое гипоэхогенное, в просвете регистрируется единичное количество осадка (клеточный детрит, органический осадок). Микролитов/уролитов не лоцируется.

Селезёнка: не увеличена, края ровные, паренхима эхогенная, однородная, сосудистый рисунок ярко выражен. Линейный размер – 7,4мм.

Лимфатические узлы: без патологии.

Печень: не увеличена, эхогенность паренхимы повышена, однородная, мелкозернистая сосудистый рисунок не выражен, внутрипечёночные желчные протоки не расширены. Новообразований не лоцируется.

Желчный пузырь: не расширен, содержимое гомогенное, осадок не визуализируется, стенка не уплотнена, 1,5мм. Диаметр – 12 х 22 мм, пузырный проток – 1,9мм. Новообразований/конкрементов не лоцируется.

ЖКТ: Стенка желудка – 3,5мм, складчатость выражена, заполнен газом, химусом. Петли кишечника отечные, перистальтика сохранена. Толщина тонкого отдела кишечника до 3,1мм (в тощей кишке лоцируется расширение жидкостным содержимым до 1,4 мм), 12 перстная кишка – 2.4мм. В 12 перстной кишке лоцируется гиперэхогенный участок, диаметром 10,2мм, протяженностью – 21,5мм (ИТ? Трихобезоар?)

Поджелудочная железа: не реактивная, не увеличена.